

## **Excavación de la Pelvis**

Es la parte inferior de la cavidad abdominopelviana. Está limitada:

- 1.- Por arriba, con el estrecho superior de la pelvis.
- 2.- Por abajo, con el estrecho inferior de la pelvis.

Contiene músculos, el revestimiento peritoneal, el tejido celular pelvisubperitoneal, vasos y nervios.

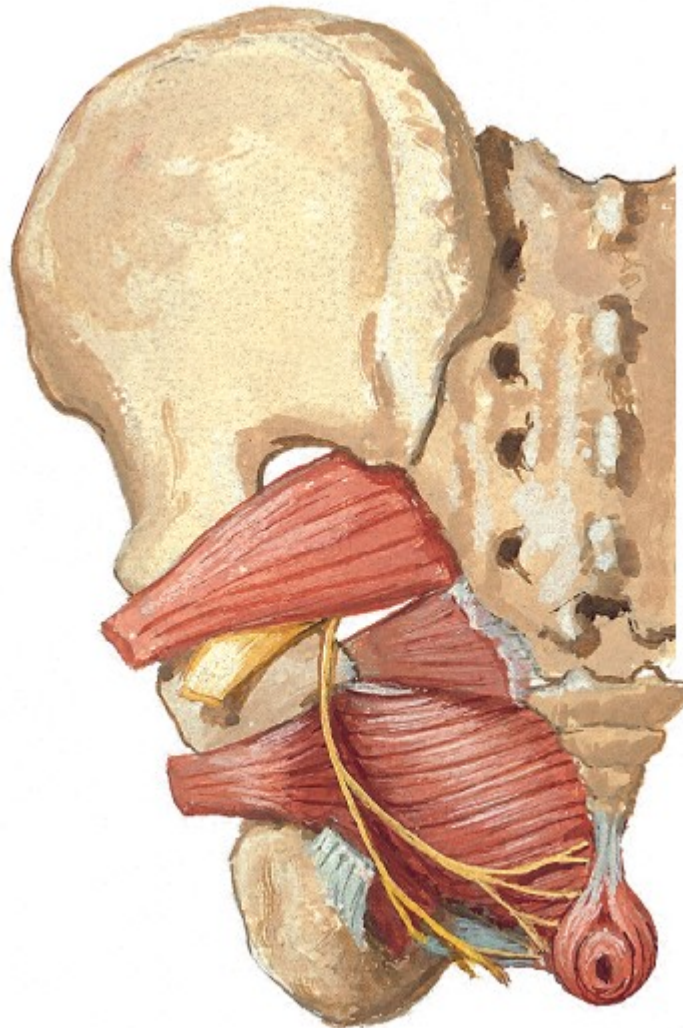
### **Los Músculos**

Se tienen los músculos que contribuyen a formar las paredes de la excavación (músculos parietales), son los dos obturadores internos y los dos piramidales.

Además se tiene a los músculos que cierran la pelvis por debajo (músculos del suelo de la pelvis), son los dos isquicoccigeos y los elevadores del ano.

**Obturador interno.**- Se origina en la cara interna de la membrana obturatriz, en la superficie ósea que rodea el agujero obturador y en la superficie cuadrilátera, de estos puntos salen las fibras por la escotadura ciática menor para insertarse en la cavidad digital del trocánter mayor.

**Piramidal.**- Se inserta en la cara interna del sacro, a nivel de la segunda, tercera y cuarta vertebra sacra, de allí sale por la escotadura ciática mayor para insertarse en el borde posterior del trocánter mayor.



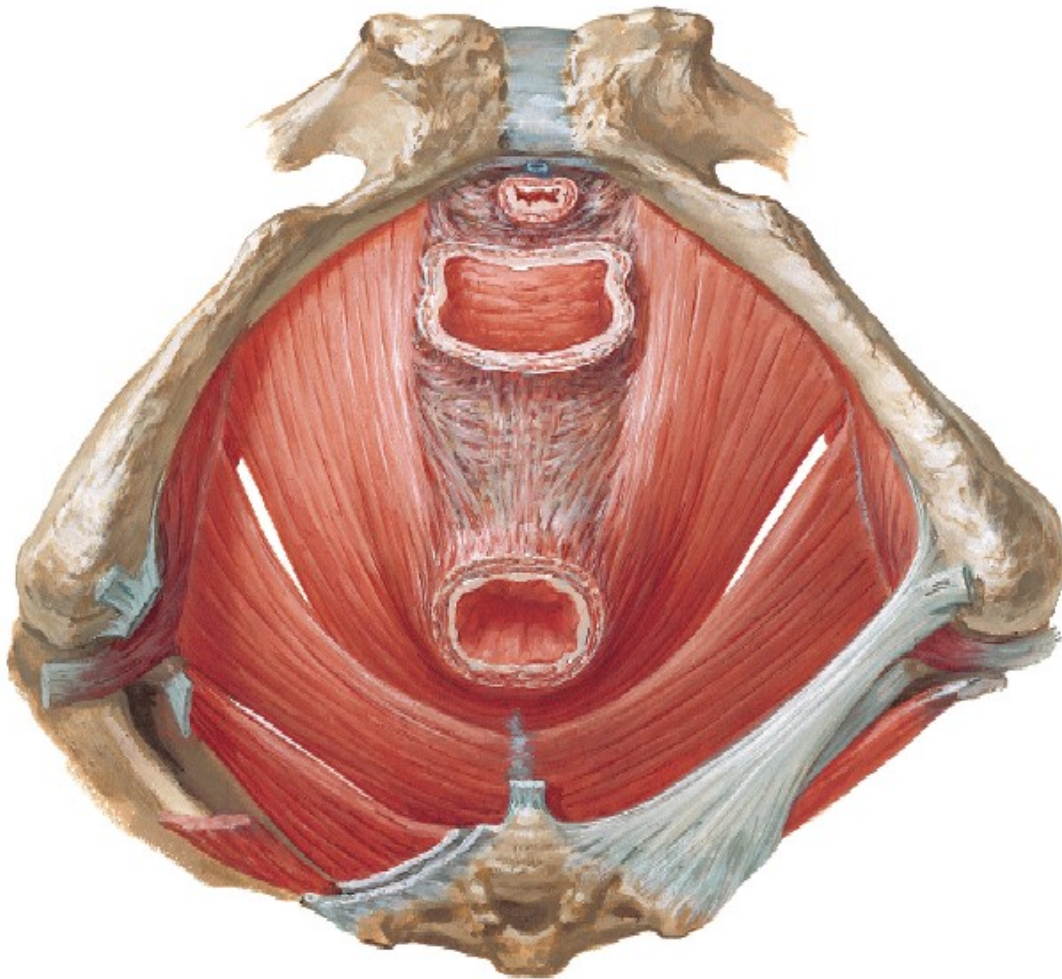
**Isquiococcígeo.**- Se inserta en el borde del cóccix y se fija en la espina ciática.

**Elevador de ano.**- Es el más importante, se divide en dos porciones:

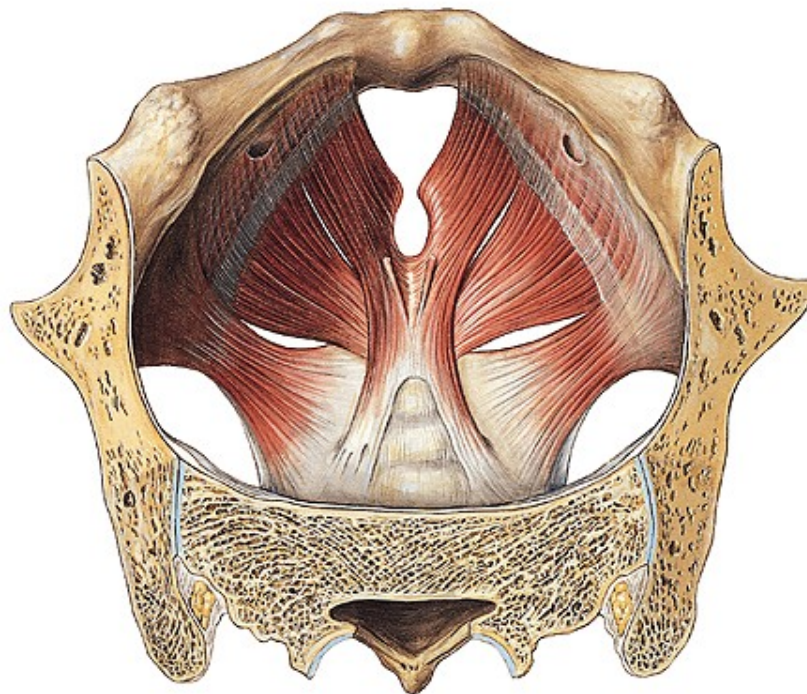
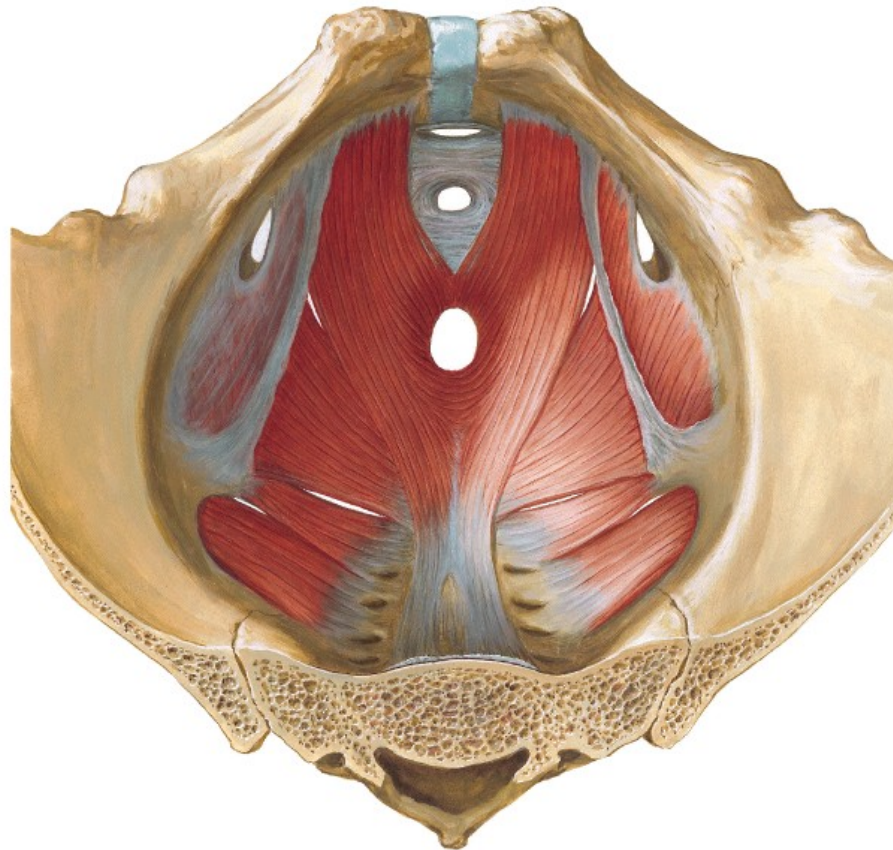
1. Porción externa, es la más importante, nace en el pubis, en el arco tendinoso y en la espina ciática, las fibras se dirigen hacia abajo y atrás, para terminar detrás del recto, para formar el constrictor del recto; algunas de estas fibras se insertan en la punta del cóccix y las otras se entrecruzan con las del lado opuesto a nivel de rafe anococcígeo.
2. Porción interna, costea el borde interno de la porción externa. Se origina en la rama descendente y horizontal del pubis, de allí sus fibras se dirigen hacia atrás cruzando las caras laterales de la próstata o de la vagina y

terminan fusionándose con las del lado opuesto, formando el constrictor de la vagina, otras fibras se van a unir con las fibras longitudinales del recto, formando el verdadero elevador del ano.

Los dos elevadores, completados por el isquiococcígeo forman un diafragma que sostiene a los órganos intrapelvianos.



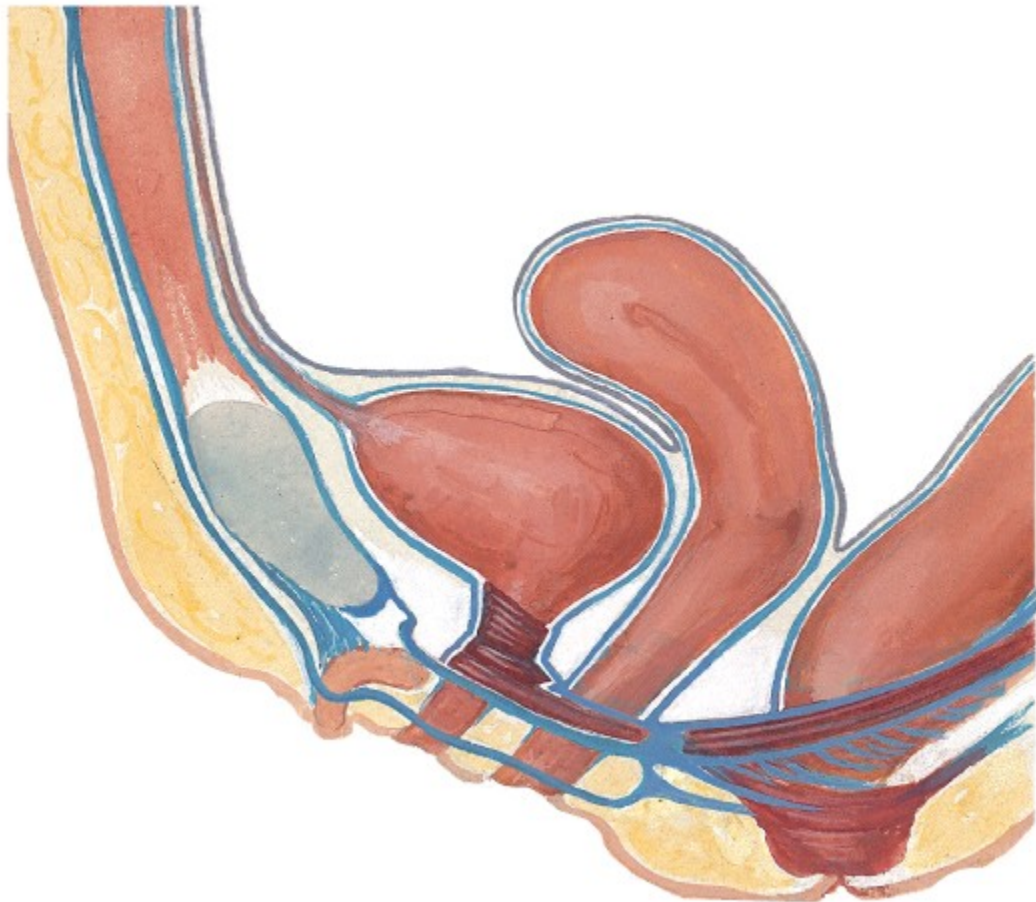



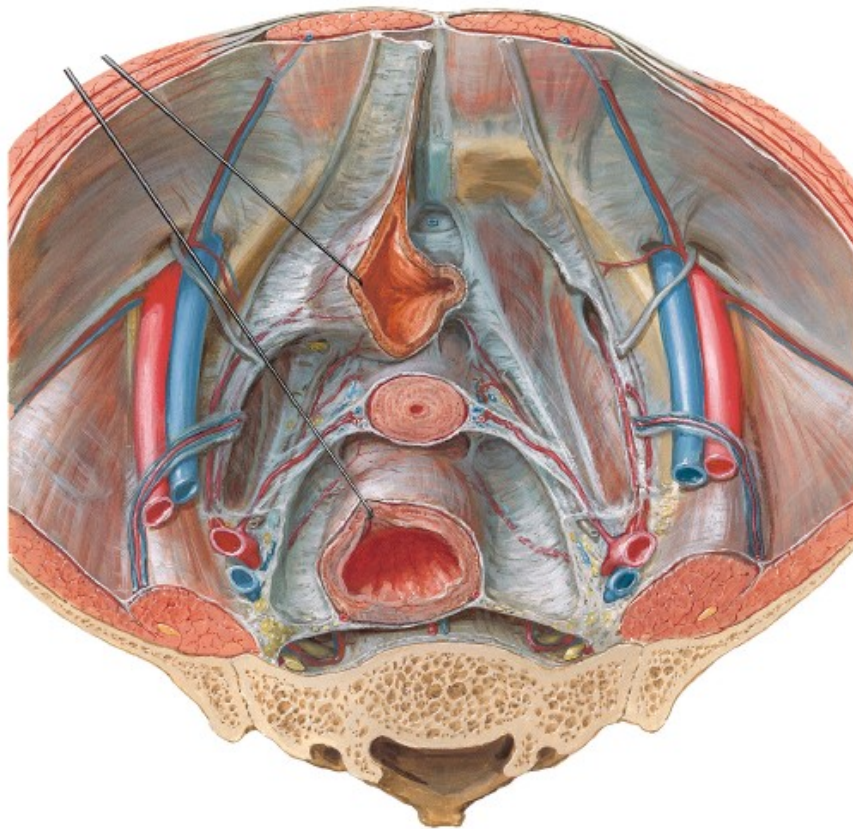
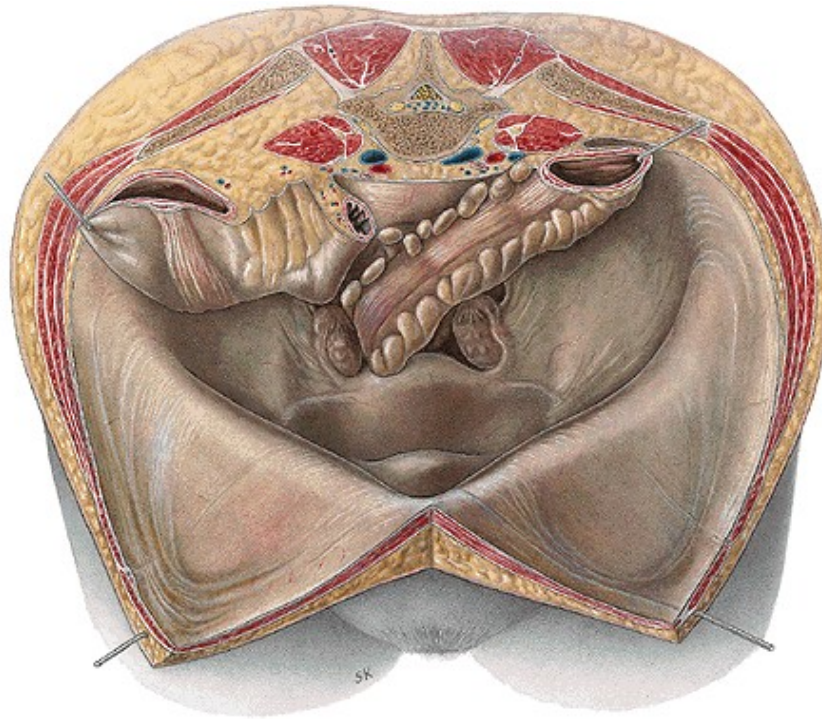


## Peritoneo pelviano

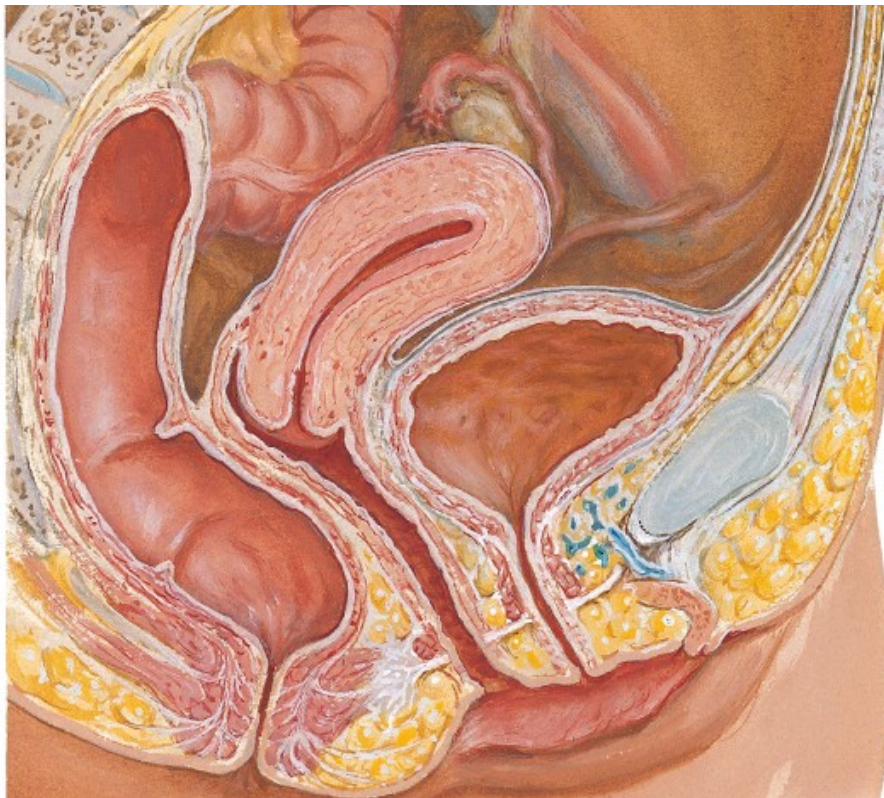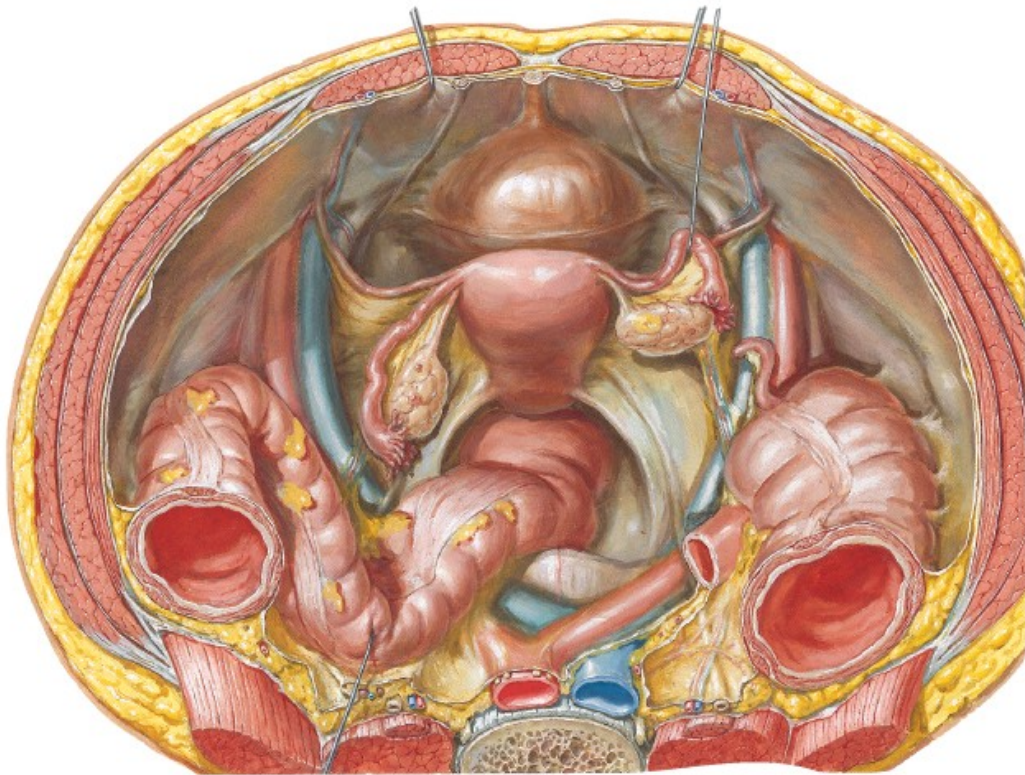
La excavación de la pelvis está tapizada por el peritoneo, separada por una capa de tejido célula adiposo, el tejido celular subperitoneal. El espacio subperitoneal en la pelvis es muy amplio. Los órganos contenidos en la excavación, al desarrollarse, levantan el peritoneo, separándolo del suelo pelviano.













## **Láminas fibromusculares**

El espacio pelvisubperitoneal, está dividido por una serie de tabiques fibrosos en varias celdas. Estos tabiques son cinco. Dos de ellos situados a derecha e izquierda de los órganos de la excavación, en sentido sagital, son las aponeurosis sacrorectogenitopúbica o vaina de la hipogástrica. Los tres restantes se hallan dispuestos en sentido frontal, son de atrás adelante: las aletas o ligamentos del recto, la aponeurosis próstato peritoneal de Denonvilliers en el hombre y los ligamentos anchos en la mujer y la aponeurosis umbilicoprevesical. Estos tabiques encierran en su espesor los vasos que se dirigen a las vísceras o a las paredes de la excavación.

Los vasos de la excavación pelviana forman dos grupos:

- 1.- **El grupo parietal**.-, colocado en un plano sagital, constituido por la arteria hipogástrica, arteria sacra lateral, la arteria obturatriz.
- 2.- **El grupo visceral**.- orientado en sentido frontal, formado por las arterias hemorroidales, la vesicodeferencial en el hombre y uterina en la mujer, la umbilicovesical

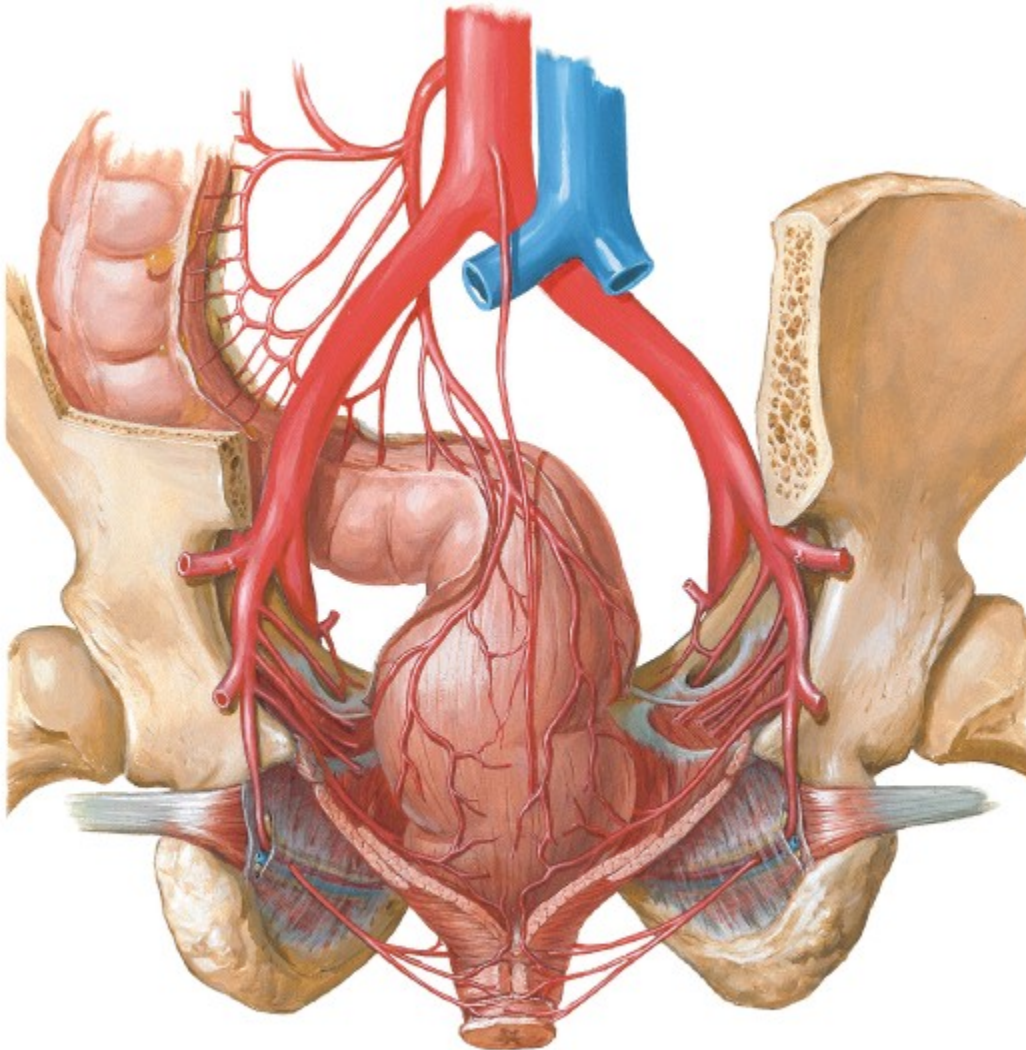
## **Vasos y nervios**

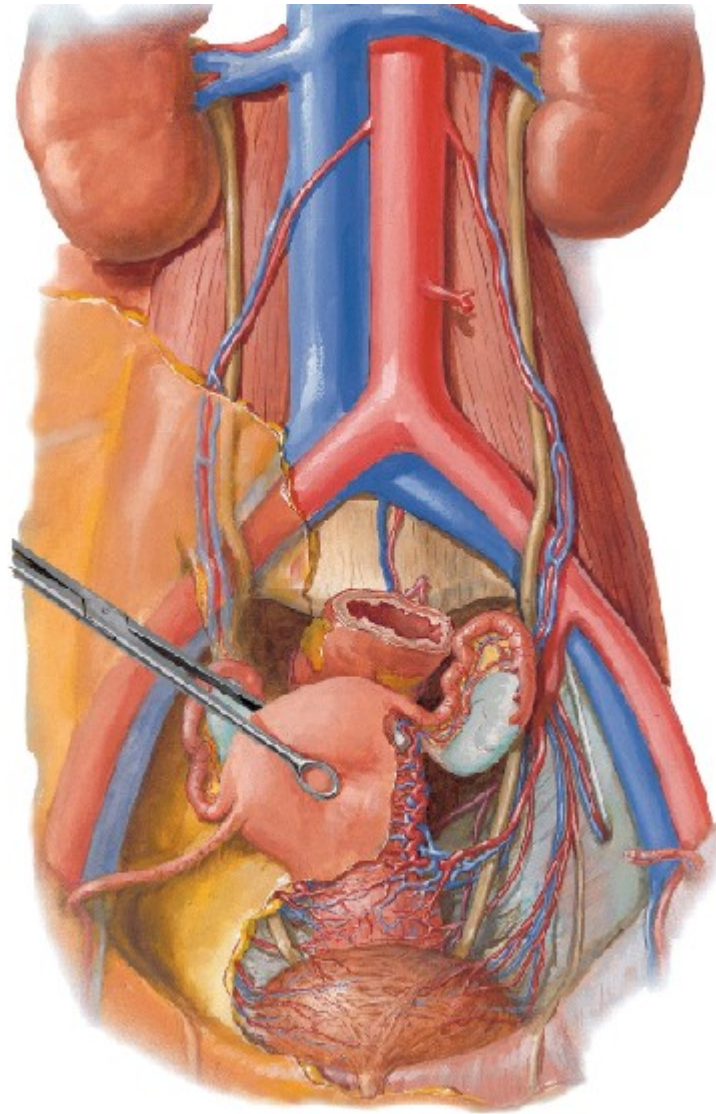
Las arterias son dos, la sacra media y la hipogástrica.

**La sacra media**, rama terminal de la aorta, recorre la parte media de la cara anterior del sacro y termina a nivel del cóxis.

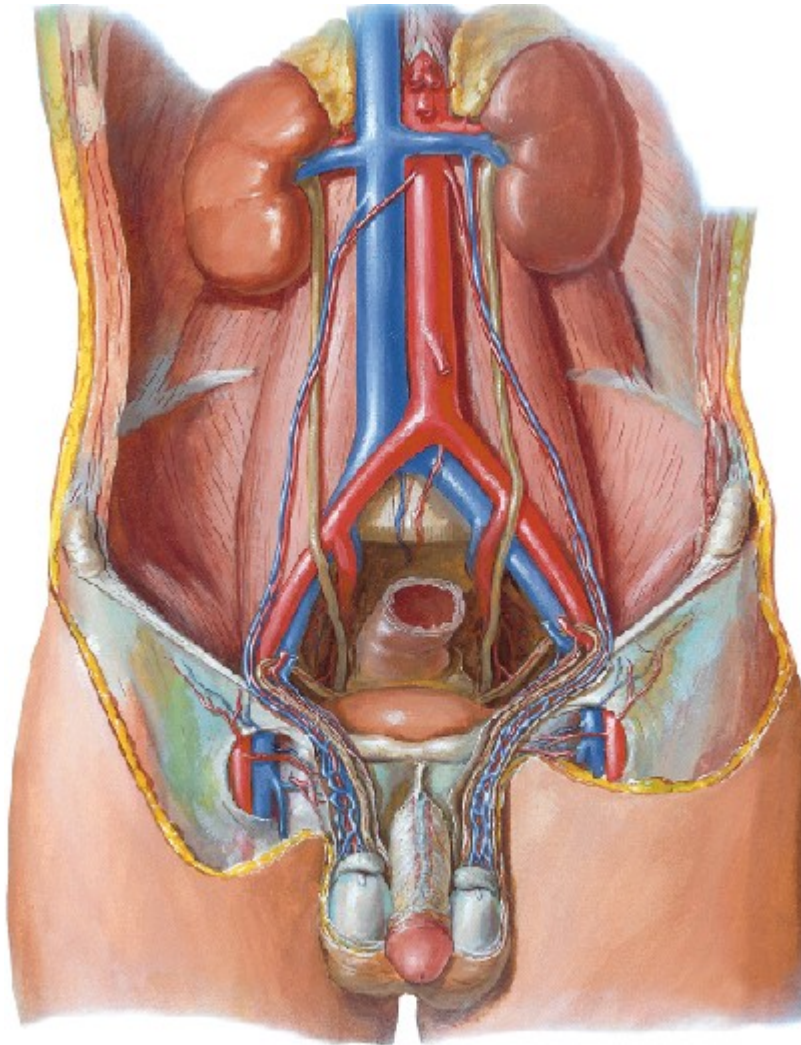
**La hipogástrica o iliaca interna**, rama de bifurcación de la iliaca primitiva, nace a nivel del borde superior del sacro, da nueve ramas en el hombre y once ramas en la mujer.

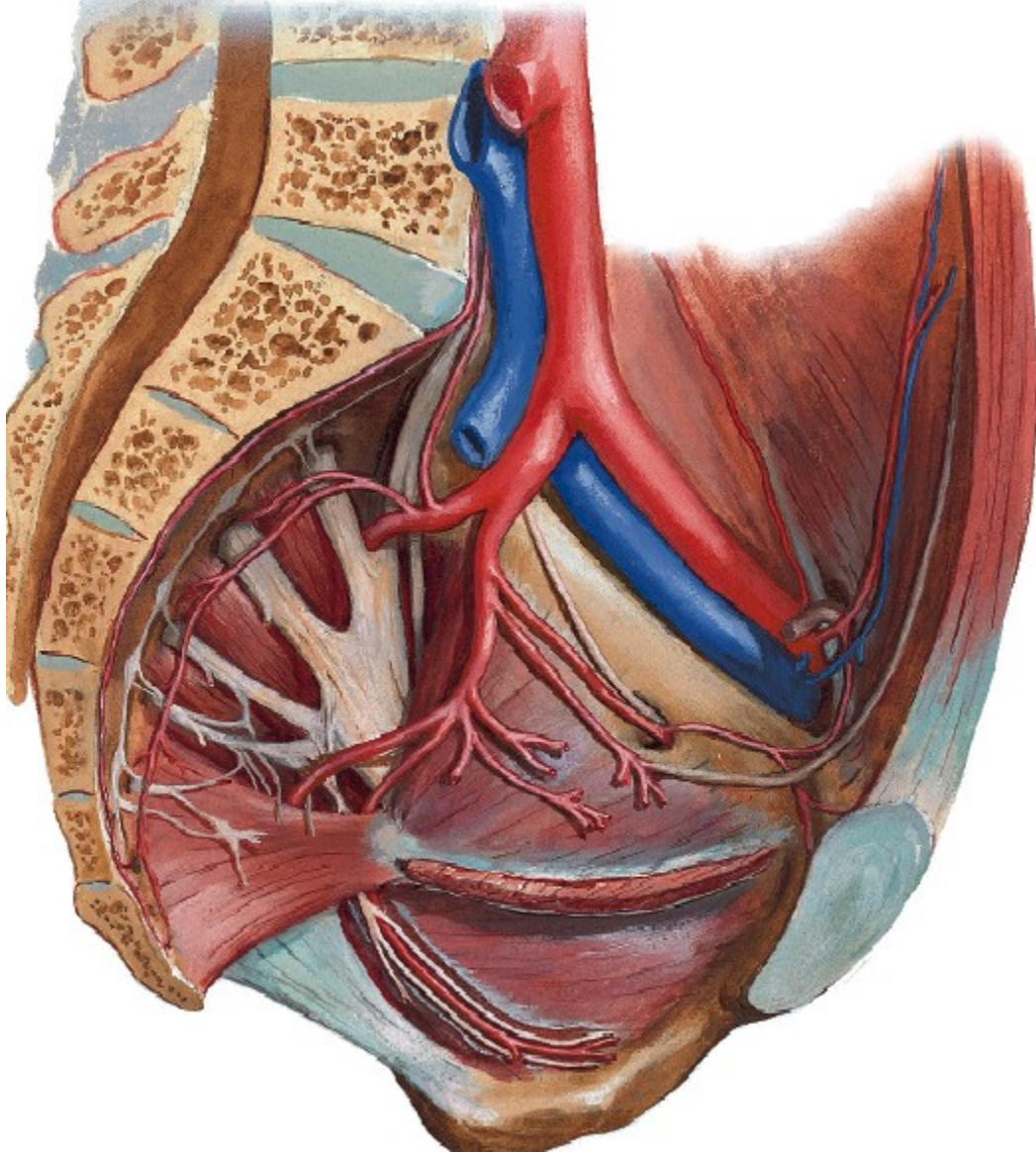
- 1.- Ramas intrapelvianas viscerales.- la umbilical, la vesical superior de la cual se desprende la deferencial, la hemorroidal media, además en la mujer da la uterina y vaginal.
- 2.- Ramas intrapelvianas parietales: la ilio lumbar y la sacra lateral.
- 3.- Ramas extrapelvianas: la obturatriz, que emerge por el agujero obturador, la glútea superior que sale por el agujero ciático mayor, la glútea inferior que sale por el agujero ciático mayor, y la pudenda interna, que sale por el agujero ciático mayor y regresa a la pelvis por el agujero ciático menor.











Los nervios están representados por:

- 1.- **El simpático sacro.**- También llamada porción sacra del gran simpático, comprende la cadena sacra del simpático, derecha e izquierda y el plexo o ganglio hipogástrico.
- 2.- **El plexo sacro.**- Constituido por el último par lumbar y los cuatro primeros pares sacros.
- 3.- **Plexo sacrococcigeo.**- Formado por los dos últimos nervios sacros y el nervio coccígeo.

:



UNIVERSIDAD LOS ÁNGELES DE CHIMBOTE

Anatomía Especializada

Dr. Rodríguez Villaizán